Untersuchungen

über das

Vorkommen von Spaltpilzen in Exsudaten während des Lebens.

Inaugural-Dissertation

zur

Erlangung der Doctorwürde

in der

Medizin, Chirurgie und Geburtshilfe

unter dem Präsidium

des Herrn Geheimrathes

PROF. DR. VON ZIEMSSEN

einer hohen

medicinischen Facultät

der

kgl. Ludwig-Maximilians-Universität in München

vorgelegt von

Anton Höpfner

approb. Arzt aus Kiel.

Mit zwei Tafeln.

München, 1885.

Kgl. Hof- und Universitäts-Buchdruckerei von Dr. C. Wolf & Sohn.

Untersuchungen

über das

Vorkommen von Spaltpilzen in Exsudaten während des Lebens.

Inaugural-Dissertation

zur

Erlangung der Doctorwürde

in der

Medizin, Chirurgie und Geburtshilfe

unter dem Präsidium

des Herrn Geheimrathes

PROF. DR. VON ZIEMSSEN

einer hohen

medicinischen Facultät

der

kgl. Ludwig-Maximilians-Universität in München

vorgelegt von

Anton Höpfner

approb. Arzt aus Kiel.

Mit zwei Tafeln.

München, 1885.

Kgl. Hof- und Universitäts-Buchdruckerei von Dr. C. Wolf & Sohn.

Digitized by the Internet Archive
in 2026

https://archive.org/details/IA41554606_0105

Seiner theuren Tante

Fräulein Friederike Höpfner

aus Kiel

in dankbarer Verehrung

gewidmet

vom Verfasser.

Nachdem in der neuesten Zeit der Nachweis von Spaltpilzen im lebenden Organismus bei den verschiedensten pathologischen Störungen geliefert ist, erschien es Herrn Geheimrat von Ziemssen von Interesse, die in den geschlossenen Höhlen der Gelenke, der Pleura und des Peritonäums durch Exsudation oder Transsudation ausgeschiedene Flüssigkeit während des Lebens auf das Vorhandensein von Spaltpilzen zu untersuchen. Herr Geheimrat von Ziemssen stellte mir desshalb die Aufgabe, die mit sterilisirten Instrumenten und Apparaten ausgepumpte Flüssigkeit in geeigneter Weise zu färben und mit dem Mikroskop auf Bakterien zu untersuchen.

Es wurden bei allen Untersuchungen die von Koch im Reichsgesundheitsamt geübten Methoden angewandt: die Punctionsspritzen wurden vor dem jedesmaligen Gebrauch einer mehrstündigen Temperatur von 150° C ausgesetzt und die Canülen noch ausserdem ausgeglüht; Objectträger, Deckgläschen und Pyolen wurden sorgfältig gereinigt und ebenfalls längere Zeit auf 150° C erhitzt. Die Deckgläschenpräparate wurden stets unter der Glasglocke getrocknet, um möglichst die Mikroorganismen aus der Luft abzuhalten. Die mikroskopische Untersuchung machte ich mit einer homogenen Oel-Immersion von Zeis 1/18.

Da bekanntlich beim Behandeln spaltpilzhaltiger Flüssigkeiten mit Anilinfarben sich die Pilze besonders intensiv färben, manche Bakterien jedoch den Farben gegenüber ein verschiedenes Verhalten zeigen, so wurden bei allen Untersuchungen mehrere Färbemethoden benutzt, wie alkoholische Lösungen

von Fuchsin, Methylviolett, Gentianaviolett, Glycerinbraun und Anilinbraun, die mit Anilinwasser versetzt wurden, und eine wässerige Lösung von Methylenblau. Von den genannten Farben wurden bei den späteren Versuchen das Gentiana violett, Glycerinbraun und Anilinbraun vernachlässigt, weil sie keine intensive Färbung bewirkten. Alle der Tuberculose verdächtigen Fälle wurden ausserdem nach der bekannten Ehrlich'schen Schnellfärbemethode mit Fuchsin und Malachit auf Tuberkelbacillen untersucht.

Ich beschreibe zunächst kurz die Fälle in der Reihenfolge, wie sie zur Untersuchung gelangten.

I. Pleuritis serofibrinosa chronica.

Joh. Jung, Packträger, 37 Jahre alt, giebt an vor acht Jahren Typh. abdom. und vor einem Jahre Gelbsucht gehabt zu haben. Seit etwa zwei Monaten klagt er über Hustenreiz und Seitenstechen auf der linken Brustseite und Athembeschwerden, welche sich so sehr steigerten, dass Patient seit dem 7. I. arbeitsunfähig ist. Potatorium negirt. Keine hereditäre Belastung. Patient kann nur auf der linken Seite liegen.

26. I. Status praesens: L V O Schall gedämpft-tympanitisch bis zur II. Rippe; von da nach unten leerer Schall. Spitzenstoss nicht zu fühlen. Herzdämpfung nach R fast bis zum rechten Sternalrand reichend. L H O bis zur spina scapulae Schall gedämpft-tympanitisch; nach abwärts leer. Im Bereich der absoluten Dämpfung Athmungsgeräusch abgeschwächt, ebenso der Pectoralfremitus: Im Bereich des tympanitischen Schalles Bronchialathmen. Herztöne rein. Urin ohne Eiweiss — reich an Phosphaten; spec. Gew. 1033. V. Zwerchfellstand in der Axillarlinie am Rippenbogen, ebenso in der Papillarlinie. R. Leberdämpfung bis zur VII. Rippe. Puls 90, klein. Temp. 36,7.

27. I. 12 U. Mitt. Punction von 2900 cbcm seröser Flüssigkeit. Sofort nach der Punction lautes amphorisches Athmen.

28. I. H steht die Dämpfung auf der Mitte der scapula. V. ist sie an die normale Stelle gerückt. Auch das Zwerchfell L um zwei Fingerbreit höher. V steht die Dämpfung in einer Linie von der Achselhöhle bis zur Papille; oberhalb Athmen vesiculär.

30. I. Exsudat V etwa um einen Fingerbreit gestiegen. H beginnt die Dämpfung oberhalb der Mitte der scapula.

2. II. Exsudat um einen Fingerbreit gestiegen.

3. II. Exsudat wieder gestiegen.

9. II. Bei der heutigen Punction wird ein Liter einer hämorrhagischen Flüssigkeit entleert. V überall sonorer Schall.

10. II. L H feines Knistern.

15. II. Patient fühlt sich sehr matt. Appetit gering. Oefteres Erbrechen. Stuhl seit einigen Tagen hart. Hustenreiz noch ziemlich häufig. Temp. 38,0.

20. II. An der linken Spitze etwas rauhes Vesiculärathmen und abgekürzter Schall. Temp. 39,1. Puls 120, klein.

22. II. Probepunction mit einer sterilisirten Spritze unterhalb des linken Schulterblattes, wobei eine trübe, seröse Flüssigkeit von weingelber Farbe entleert wurde.

Mit dem Exsudat wurde sofort eine Reihe von Deckgläschen bestrichen und dann getrocknet. Die Präparate lagen 24 Stunden in absol. Alkohol, um das Eiweiss zu fixiren und wurden darauf mit Anilinbraun, Fuchsin, Methylviolett und Methylenblau gefärbt. Bei der Untersuchung fand ich in allen ziemlich viele rothe und weisse Blutkörperchen und in einem roth und einem violett gefärbten Präparate reichliche Kokken, theils vereinzelt, theils in Haufen gruppirt, (siehe Fig. I). In den übrigen Präparaten konnten Kokken nicht mit Sicherheit nachgewiesen werden.

II. Polyarthritis rheumatica chronica.

Georg Eher, Schreinerlehrling, 18 Jahre alt, hat in seiner Kindheit an Catarrhen der Nase und Lungen, an geschwol-

lenen Drüsen und Augenentzündungen gelitten. Am heutigen Tage verliess er die Augenklinik, in welcher er vier Wochen wegen einer Keratitis gewesen war. Seit August vorigen Jahres bemerkt er eine Schwellung beider Kniee, anfangs mit Schmerzen verbunden, niemals mit Fieber einhergehend. Er hat aber immer stehen und gehen können. Eltern früh an nicht zu ermittelnden Ursachen gestorben. Geschwister gesund. Appetit gut. Stuhl in Ordnung.

19. I. Status praesens: Erguss in beiden Kniegelenken, namentlich links. Temp. 37,0.

21. I. Noch ziemlich starker Erguss in beiden Kniegelenken.

10. II. Massage, da der Erguss sich noch nicht resorbirt hat.

17. II. Merkliche Abnahme der Spannung im linken Kniegelenk.

19. II. Leichtes Oedem am Fussrücken bis hinauf gegen die Kniee beiderseits. Urin ohne Eiweiss, spec. Gew. 1018.

20. II. Der Erguss nimmt durch Massage ab.

23. II. Probepunction mit der sterilisirten Spritze in das linke Kniegelenk, wodurch eine weingelbe, trübseröse Flüssigkeit entleert wird.

Die Untersuchung des Exsudats geschah wie beim ersten Fall. Die Deckgläschenpräparate lagen 24 Stunden in absolutem Alkohol und wurden dann mit Fuchsin, Methylviolett, Methylenblau und Glycerinbraun gefärbt. Sämmtliche Präparate enthielten einzelne weisse Blutzellen, die namentlich in den blaugefärbten Präparaten durch Coagulation des Protoplasmas stark verändert waren. Spaltpilze konnten nirgends nachgewiesen werden. Ebenso lieferte eine Untersuchung auf Tuberkelbacillen nach Ehrlich', die ich daran anschloss, weil der Patient der Tuberculose verdächtig schien, negative Resultate.

III. Haemorrhagische Cyste im Abdomen.

Der 51jährige Dienstmann Johann Niebling leidet schon lange Zeit an Schwerathmigkeit besonders beim Treppen-

steigen. In der letzten Zeit soll sich etwas Husten dazu gesellt haben. Seit zwei Tagen klagt er über Appetitmangel, häufiges Aufstossen und Erbrechen alles Genossenen. Das Erbrochene soll nie schwarz gewesen sein. Appetit immer in Ordnung. Patient bemerkt seit einigen Monaten Abnahme des Körpergewichts. Potatorium in früheren Jahren zugegeben.

25. II. Status praesens: Volumen pulmonum auctum. Im Abdomen befindet sich eine von der linken Axillarlinie bis zur Mittellinie reichende Resistenz; dieselbe erstreckt sich von der Höhe des Nabels bis gegen den Darmbeinkamm herunter. Haut welk, Musculatur schlaff. Puls klein, 120. Urin frei von Eiweiss.

26. II. Temp. 38,0. Sehr reichliche eitrige Sputa. Die Probepunction mit der sterilisirten Spritze ergab als Inhalt des Tumors im Abdomen eine trübe blutige Flüssigkeit.

Die Deckgläschenpräparate wurden wiederum 24 Stunden in absoluten Alkohol gehärtet und dann mit Fuchsin, Anilinbraun, Methylviolett und Methylenblau gefärbt.

Bei der mikroskopischen Untersuchung fanden sich viele rothe und wenig weisse Blutzellen. Ein roth- und ein violettgefärbtes Präparat enthielten ausserdem einige vereinzelt liegende Kokken, die nur an zwei Stellen zu Haufen geballt gefunden wurden. In den übrigen Präparaten waren Kokken nicht mit Sicherheit nachzuweisen, weil die stark bluthaltige Flüssigkeit zu feinem Detritus eingetrocknet war und die Pilze schwer unterscheiden liess. Die rothen Blutkörperchen hatten die Farbe fast gar nicht angenommen, die weissen dagegen sehr gut, ein Umstand, der beim Methylenblau immer am deutlichsten zu Tage tritt.

IV. Pleuritis serofibrinosa acuta.

Der Schreinergehilfe Andreas Keglsperger, 36 Jahre alt, giebt an, früher stets gesund gewesen zu sein; seit acht Tagen klagt er über allgemeine Abgeschlagenheit, Kopfschmerzen

Frost- und Hitzegefühl. Patient will in den ersten drei Tagen täglich einen Schüttelfrost gehabt haben. Appetit sehr gering. Oefters Erbrechen. Stuhl diarrhoisch. Geringer Husten; etwas Stechen auf der Brust. Potatorium bejaht (3—5 Liter pro Tag). Keine hereditäre Belastung.

23. II. Status praesens: Temp. 39,4. Puls 84, voll. Zunge belegt. Ueber den Lungen überall sonorer Schall. Grenzen verschieblich. Vesiculares Athmen, nur in der fossa infraclavicularis das Exspirium verschärft. Spitzenstoss nicht zu fühlen; Herzdämpfung nicht verbreitert. Töne leise. Ileocöcalgurren. Abdomen nirgends empfindlich. Milz 18:9.

24. II. Auf Calomel 0,5 reichliche Stuhlentleerung. L H U vom angul. scapul. an Schall gedämpft. Vocalfremitus im Bereich der Dämpfung abgeschwächt, oberhalb derselben verstärkt. Probepunction ergibt seroses Exsudat. Temp. 39,6.

25. II. Exsudat H um zwei Fingerbreit gestiegen. V steht dasselbe in einer Linie von der Papille nach der Achselhöhle. Zwerchfellstand in der vorderen Achsellinie im VIII. Intercostalraum. Urin enthält eine mässige Menge Eiweiss.

2. III. Probepunction mit der sterilisirten Spritze im linken VII. Intercostalraum ergiebt eine klare, weingelbe Flüssigkeit.

Die Präparate wurden wie gewöhnlich 24 Stunden in absoluten Alkohol gehärtet und dann mit Fuchsin, Methylviolett, Methylenblau und Gentianaviolett gefärbt. Alle enthielten einige Blutkörperchen, und zwar mehr weisse als rothe, und Detritusmassen. Bakterien waren in keinem Präparat vorhanden. Da der Patient eine verdächtige Lungenspitze hatte, färbte ich noch einige Präparate nach der Ehrlichschen Methode, konnte aber keine Tuberculbacillen finden. Wenn überhaupt die Tuberculbacillen in pleuritischen Exsudaten bei Phthisikern vorhanden sind, dürften sie doch immer nur spärlich und in Folge dessen schwer zu finden sein, vorausgesetzt natürlich, dass die Pleura pulmonalis noch intact ist.

V. Exsudat im Kniegelenk bei Pyaemie.

Die Magd Afra Wackerle, 19 Jahre alt, will früher stets gesund gewesen sein. Seit sechs Wochen hat sie mit Schwerathmigkeit, Herzklopfen, Müdigkeit namentlich beim Treppensteigen, Schmerzen im Arme und Fusse und mit Magenbeschwerden zu thun. Der Appetit ist sehr vermindert. Stuhl verstopft. Menses unregelmässig, aber nicht schmerzhaft und nicht zu reichlich.

18. II. Status praesens: Auf der Lunge überall sonorer Schall und Vesiculärathmen. Ueber dem Herzen ein systolisches Geräusch. Grenzen normal. Haut- und Schleimhautfarbe blass und anämisch. Pylorusgegend druckempfindlich.

23. II. Kopfschmerzen.

25. II. Befinden besser. Temp. 36,1.

26. II. Patient. hat gestern am Morgen und Abend Frost und Hitze gehabt. Sie klagt über sehr starke Kopfschmerzen. Temp. 39,0.

1. III. Patient. fühlt seit heute Nacht starke Schmerzen im linken Kniegelenk, das sehr geschwellt und druckempfindlich ist. Spitzenstoss bis zur vorderen Axillarlinie reichend im V. und VI. Intercostalraum. Dämpfung bis zur Mitte des Sternums und bis zum II. Intercostalraum. Töne undeutlich. Temp. 39,7—41,0.

2. III. Das linke Knie noch mehr geschwellt als gestern. Der linke Oberschenkel ödematös. Puls voll und weich, 120. Patientin hat gestern Abend und heute Morgen Morphiuminjectionen bekommen. Urin beim Erhitzen nur schwach sich trübend. Temp. 40,3—41,2.

3. III. Pat. hat gestern Abend bis 11 h geschlafen, dann aber nicht mehr. Puls sehr voll und weich, 120. — Probepunction mit der sterilisirten Spritze in das linke Kniegelenk ergiebt ein eitriges, weisslich-grünes Exsudat.

Die Krankengeschichte zeigt uns ein schweres Bild einer

Allgemeininfection, wahrscheinlich durch Resorption eines typhlitischen Abscesses entstanden. Dementsprechend war auch der mikroskopische Befund des Kniegelenkexsudates sehr interessant. Alle Präparate, die ohne vorherige Härtung im Alkohol mit Fuchsin, Methylviolett, Anilinbraun und Methylenblau gefärbt wurden, enthielten ausser vielen Eiterkörperchen eine Menge Kokken, theils in der Form von Streptokokken in rosenkranzformigen Strängen, theils zu Zweien gepaart als Diplokokken, selten aber einzeln liegend. Fig. II zeigt ein sehr charakteristisches violett gefärbtes Präparat.

VI. Pleuritis serofibrinosa acuta.

Der Versicherungsbeamte Gerhart Schelling, 36 Jahre alt, giebt an, sonst immer gesund gewesen zu sein. Seit drei Wochen leidet er an zunehmender Schwerathmigkeit, der anfangs Schmerzen auf der linken Seite beigesellt waren. Auch sehr starker Husten besteht mit Frost und Hitze; doch ist niemals Schüttelfrost dagewesen. Appetit verringert. Stuhl in Ordnung. Patient hat niemals an Gliederkrankheit gelitten, leidet auch jetzt nicht an Herzklopfen.

3. III. Status praesens: L V bis zum oberen Rande der IV. Rippe, H bis unter die spina scapul. von unten her Dämpfung. Athmungsgeräusch hier aufgehoben. Herzdämpfung bis in die Mitte des Sternums reichend. Töne rein. Temp. 39,3.

5. III. Die Probepunction mit der sterilisirten Spritze ergiebt ein weingelbes klares Exsudat.

Eine Anzahl von Präparaten wurden 24 Stunden in Alkohol gelegt und dann mit Methylviolett und Methylenblau gefärbt. Bei der mikroskopischen Untersuchung fanden sich nur vereinzelte Blutzellen und Detritusmassen, aber keine Mikrokokken. Auch 6 mit Fuchsin und Malachit auf Tuberkelbacillen gefärbte Präparate lieferten negative Resultate.

VII. Pleuritis chronica mit Tuberculose.

Der 24 jährige Philipp Fesenmaier, Vergoldergehilfe, klagt seit vier Wochen über starken Husten, häufiges Stechen auf der Brust, besonders links und über Nachtschweisse. Blut will Pat. noch nie ausgehustet haben. Nachts weniger Schlaf in Folge der abendlichen Exacerbation. Pat. will in der letzten Zeit sehr an Körpergewicht abgenommen haben. Im vorigen Jahre hatte Pat. einen paratyphlitischen Abscess. Appetit gut. Stuhl regelmässig. Potatorium negirt. Mutter an Phthise gestorben.

21. II. Status präsens: LVO Schall abgekürzt bis zur III. Rippe und LH bis über die Mitte der scapul LHO Schall tympanitisch. LHU Lungengrenzen wenig verschieblich. Athmungsgeräusch H und V abgeschwächt und saccadirt. Spitzenstoss im V. Intercostalraum, sehr hebend. Herzdämpfung normal. Töne rein. Milz 17 : 11. Leberdämpfung nicht vergrössert.

22. II. Temp. 38,8. Urin frei von Eiweiss; spez. Gew. 1019.

24. II. Temp. 39,2. Husten noch stark. Im Sputum einige blutige Streifen.

26. II. Temp. 38,9. Husten etwas geringer. Im Sputum keine blutigen Streifen mehr.

28. II. Temp. 39,2. Ziemlich starker Nachtschweiss.

4. III. LVO metallisch klingende Rasselgeräusche; tympanitischer Schall. LHO bis zur spina scapul. hinab intensive Dämpfung. Daselbst abgeschwächtes Athmungsgeräusch und grossblasige, klingende Rasselgeräusche. Urin frei von Eiweiss. Temp. 39,4.

5. III. Thorax R hervorgewölbt und L abgeflacht. LHU Schall kürzer wie R; von der IV. Rippe ab vorn eine intensive Dämpfung.

11. III. Probepunktion mit der sterilisirten Spritze im VII. Intercostalraum der linken Seite ergab eine blutige Flüssigkeit.

Die Präparate lagen einige Stunden in Alkohol und wurden dann mit Fuchsin, Methylviolett und Methylenblau gefärbt. Sie enthielten eine grosse Menge rother Blutzellen, dagegen nur wenig weisse. Bakterien konnten nicht nachgewiesen werden. Merkwürdigerweise fanden sich auch keine Tuberkelbacillen in der untersuchten Flüssigkeit, obwohl doch in diesem Fall die Phthise schon bedeutende Fortschritte gemacht hatte. Wahrscheinlich erklärt sich das Fehlen derselben daraus, dass die Punktion die Lunge getroffen hat und nur Blut zu Tage förderte. In einem so ausgesprochen tuberculösen Exsudate sollte man doch Tuberkelbacillen vermuten, wie sie von Anderen auch gefunden sind. — Eine zweite Punktion, die nach einigen Tagen gemacht wurde, lieferte ebenfalls nur Blut. Der mikroskopische Befund war ganz der nämliche wie bei der ersten.

VIII. Pleuritis serofibrinosa acuta.

Der 29jährige Knecht Caspar Schneeberger giebt an, früher stets gesund gewesen zu sein. Vor drei Wochen hat er sich erkältet und will seit der Zeit fiebern und an Husten, Stechen auf der Brust, vielem Auswurf und Appetitlosigkeit leiden. Stuhl soll ganz unregelmässig gewesen sein, bis Pat. durch Thee denselben erleichterte. Potatorium zugegeben. Vater an unbekannter Ursache gestorben, Mutter mit 51 Jahren an einem Lungenleiden. Geschwister gesund.

29. III. Status präsens: Mittelgrosser, mässig kräftig genährter Mann. Auswurf schleimig, eitrig. Supraclaviculargegend etwas eingesunken, Beide Spitzen kürzer als normal, namentlich die rechte; daselbst trockene und feuchte Rasselgeräusche. LH von der Mitte der scapula abwärts intensiv gedämpfter Percussionsschall; das Athmungsgeräusch daselbst aufgehoben und der Pectoralfremitus abgeschwächt. Temp. 38,5.

31. III. Eine Probepunction mit der sterilisirten Spritze

links unter dem Schulterblatt lieferte einige Tropfen trüber, weingelber Flüssigkeit.

Die Präparate lagen wieder 24 Stunden in absolut. Alkohol und wurden dann mit Fuchsin, Methylviolett und Methylenblau gefärbt. Das Mikroskop zeigte einige Blutzellen, namentlich weisse, und Zerfallsproducte, aber keine Spaltpilze. Auch Tuberkelbacillen wurden trotz der Spitzeninfiltrationen vergeblich gesucht.

IX. Pleuritis serofibrinosa acuta.

Die 40jährige Wäscherin Marie Ott stammt aus gesunder Familie und ist früher nie krank gewesen. Seit ca. vierzehn Tagen klagt sie über Schmerzen auf der rechten Brustseite, Husten, Auswurf, Mattigkeit und Abnahme der Kräfte. Beim Liegen auf der linken Seite empfindet sie Schmerzen auf der rechten. Obstipatio.

30. III. Status präsens: Mittelmässiger Ernährungszustand. Puls 108, klein. Schleimig-eitriger Auswurf RHU Dämpfung bis zur Mitte der scapul. V geht in der Rückenlage die Dämpfung bis zur Papilla-Axillarlinie. RHU lautes Bronchialathmen. Auf der linken Seite V und HO verschärftes Vesiculärathmen. Pectoralfremitus beiderseits schwach, aber R noch schwächer als L. Temp. 38,7.

1. IV. Pectoralfremitus RH aufgehoben, L erhalten. RHU Dämpfung und Bronchialathmen. Die Dämpfung entspricht nicht den einzelnen Lungenlappen. Rechtsseitiges Pleura-Exsudat.

2. IV. Probepunktion mit der sterilisirten Spritze im rechten VIII. Intercostalraum unter dem Schulterblatt liefert seröses Exsudat.

Das Exsudat war etwas blutig gefärbt, weil beim ersten Punctionsversuch nur Blut kam, das sich mit dem Exsudat bei der zweiten Punktion mischte. Die Deckgläschenpräparate ruhten 24 Stunden in absolut. Alkohol und wurden dann

mit Fuchsin, Methylviolett und Methylenblau gefärbt. Sie enthielten wenig weisse und sehr viele rothe Blutzellen. Ausserdem fanden sich einige Gebilde, die als vereinzelt liegende Kokken imponirten, die aber nicht über allen Zweifel erhaben waren, einmal weil sie sich ganz selten zeigten und immer vereinzelt, nie in einer charakteristischen Gruppirung, dann aber hauptsächlich, weil Anilinoltröpfchen von dem den Farben hinzugesetzten Anilinwasser herrührend, Pilzen täuschend gleichen können. Die Färbung nach Ehrlich auf Tuberkelbacillen war wieder resultatlos.

X. Polyarthritis rheumatica acuta.

Der 25jährige Spänglergehilfe Otto Wiedemann bemerkt seit drei Tagen Schmerzen im linken Hüft- und Kniegelenk. Seit heute klagt er über Schmerzen im linken Fussgelenk und über bedeutende Anschwellung des rechten Kniegelenkes.

5. IV. Status präsens: Starker Erguss in das rechte Kniegelenk; starke Hervorwölbung des Recessus subcruralis; Herz frei. Sonst in den Gelenken nichts Abnormes nachweisbar. Natr. salicyl. 6,0 gr.

6. IV. Im Verlaufe des gestrigen Tages erhielt Pat. 10,0 gr Natr. salicyl. Die Schmerzen lassen nach. Rechtes Kniegelenk noch stark geschwellt.

Probepunktion mit der sterilisirten Spritze in den Recessus subcruralis, wobei eine schwach trübe, seröse Flüssigkeit entleert wurde.

Von diesem Exsudat wurden 12 Präparate gemacht, die 24 Stunden in Alkohol gehärtet und dann mit Fuchsin, Methylviolett und Methylenblau gefärbt wurden. Bei der Durchmusterung mit dem Mikroskop fanden sich einige weisse Blutkörperchen und in manchen Präparaten Gebilde, die man anfangs für Kokken hätte halten können, die sich aber als Farbstoff und Anilinöl herausstellten, wie Kontrolpräparate zeigten, die ohne Anilinwasser gefärbt wurden.

XI. Empyema lateris dextri.

Die Weissgerbersfrau Elise Heller, 58 Jahre alt, klagt über Husten und vermehrten Auswurf. Früher war sie wegen Pneumonie im Spital in Behandlung und wurde wegen Carcinom „an der Brust" und „den Drüsen" operirt. Hereditäre Belastung vorhanden. Schmerzen im Kreuz.

4. IV. Status präsens: Temp. 37,5. An Stelle der fehlenden rechten Mamma, eine bis zur Achselhöhle reichende lineare Narbe, die nirgends adhärent ist. Die Adduction und Elevation des Armes hochgradig beschränkt. Ernährungszustand hinsichtlich des Alters ganz gut. RH unterhalb der spina scapul. beginnt die Dämpfung, welche nach unten zu intensiv wird. In den unteren Partieen R Pectoralfremitus aufgehoben, L ebenfalls sehr schwach. In den gedämpften Strecken das Athmungsgeräusch sehr abgeschwächt. Auf der linken Seite Vesiculärathmen mit kleinblasigem Rasseln gemischt. Nach V reicht die Dämpfung bis zum VI. Intercostalraum. RV kleinblasiges Rasseln. Spitzenstoss drei Fingerbreit von der Papillarlinie nach aussen. Sehr häufiger Husten mit schaumigen Sputis. Dem Sputum etwas Blut beigemengt. Puls 116. Probepunktion im IX. und X. Intercostalraum ergibt keine Flüssigkeit.

7. IV. Puls 102. Temp. 40,0. Ziemliche Dyspnoe.

13. IV. Probepunktion ergibt Eiter. Fortwährender Brechreiz.

14. IV. Die Probepunktion mit der sterilisirten Spritze liefert eine stark blutig gefärbte Flüssigkeit, die offenbar nicht dem reinen Exsudat entspricht.

Von dieser Flüssigkeit wurden mehrere Präparate angefertigt und nach 24 stündigem Härten in absolut. Alkohol mit Fuchsin, Methylviolett und Methylenblau gefärbt. Die mikroskopische Untersuchung ergab als Bestandtheile eine Menge rother Blutzellen, wenig weisse. Zwei mit Methyl

violett gefarbte Präparate enthielten an einigen Stellen grosse Colonieen kleiner Kugelbakterien.

XII. Pleuritis serofibrinosa acuta.

Die 64 jährige Schuhmacherswittwe Margarethe Rathgeber giebt an, voriges Jahr wegen einer Operation an der linken Unterextremität im Spital gelegen zu haben. Jetzt klagt Pat. seit vier Wochen uber Husten, Stechen auf der Brust und „Klopfen." Stuhl nicht diarrhoisch. Vater an Cholera, Mutter an „Bluthusten" gestorben.

12. IX. Status präsens: Mittelmässiger Ernahrungszustand. Sehr niedriger Thorax. Mässige Dyspnoe. RH von der Mitte der scapula nach abwärts Schall gedämpft. Pectoralfremitus dort eher stärker als links. Athmungsgeräusch vesiculär, mit einzelnen begleitenden Rasselgeräuschen. Herz nach R verbreitert.

13. IV. Respir. 48. Urin enthält viel Eiweiss.

14. IV. Die Probepunktion mit der sterilisirten Spritze liefert eine trübseröse Flüssigkeit.

Die Trockenpräparate ruhten 24 Stunden in Alkohol und wurden dann mit Fuchsin, Methylviolett und Methylenblau gefärbt. Sie enthielten meistens weisse Blutkörperchen, weniger rothe. Ein Präparat zeigte vereinzelt liegende Kokken; ein zweites enthielt zwar auch pilzartige Gebilde, die aber als Kunstproducte betrachtet werden müssten, da sie für Bakterien zu gross waren. Die Ehrlichsche Farbenmethode auf Tuberkelbacillen lieferte ein negatives Resultat.

XIII. Pleuritis serofibrinosa acuta.

Amalie Jörg, Zimmermädchen, 21 Jahre alt. Mutter an der „Auszehrung," Vater an Pneumonie gestorben. Pat. war sonst immer gesund. Seit Sonntag verspürt sie, nachdem ein leichter Schüttelfrost vorausgegangen war, Frost und Hitze, Abgeschlagenheit und Müdigkeit. Kein Husten. Stuhl diar-

rhoisch. Das vorhandene Kopfweh ist wieder vergangen. Unruhiger Schlaf. Keine Nackenschmerzen.

7. III. Status präsens: Temp. 39,5. Puls 120. Resp. 42. Spitzenstoss drei Fingerbreit ausserhalb der Papillarlinie. Ueber der Spitze ein schabendes, systolisches Geräusch. Auf der Lunge überall sonorer Schall und Vesiculärathmen. Milz 6 : 12. Ileocöcalgurren.

8. III. Temp. 39,3. Milzdämpfung um zwei Fingerbreit zugenommen. Schleimiger Auswurf. Puls 102. Resp. 42.

9. III. Temp. 39,0. Puls 108. Delirien. Subjective Euphorie. Pat. lässt unter sich gehen. Wässerige Stühle. Milz nicht zugenommen.

10. III. Temp. 40,0. Puls 120, klein und frequent. Nachts Delirien. Sehr dünnflüssige Stühle. Am Abdomen Roseola.

6. IV. LH pleuritisches Exsudat.

9. IV. LHU Bronchialathmen.

10. IV. LHU bis zur spina scapul. Schall abgekürzt. Pectoralfremitus abgeschwächt. Bronchialathmen. V geht die Dämpfung nach oben bis zum III. Intercostalraum; in der Axillarlinie ebenfalls. Herz etwas nach R verbreitert. Wässeriger Auswurf.

17. IV. Probepunction mit der sterilisirten Spritze LHU im VI. Intercostalraum ergiebt trübe, serösblutige Flüssigkeit.

Die in Alkohol wie gewöhnlich gehärteten Präparate wurden mit Fuchsin, Methylviolett und Methylenblau gefärbt. Sie enthielten ziemlich viele rothe und weisse Blutzellen und Epitelien der Pleura, stellenweise noch zusammenhängend. Bakterien aber wurden in keinem gefunden.

XIV. Pleuritis serofibrinosa acuta.

Der Soldat N., welcher früher stets gesund gewesen ist, erkrankte am 24. III. mit heftigem Schüttelfrost. Bestimmte subjective Beschwerden waren nicht vorhanden, nur klagte

Pat. über Mattigkeit und Abgeschlagenheit. Die Eltern und Geschwister sind am Leben und gesund.

26. III. Status präsens: Zunge mässig belegt und feucht, Gesicht anämisch. Husten und beschleunigte Respiration. Percussion und Auscultation normal. Temp. 39,0.

Nachdem der Bronchialcatarrh mit Fieber mittleren Grades einige Tage bestanden hatte, zeigte sich am 1. IV. eine Dämpfung, die H über den angul. scapul. bis zur IV. Rippe reichte. Athmungsgeräusch daselbst abgeschwächt.

2. IV. Die Dämpfung reicht bis zur Mitte der scapula. Athmungsgeräusch dort aufgehoben, nur vereinzeltes Knisterrasseln. Pectoralfremitus in der gedämpften Partie abgeschwächt.

15. IV. Probepunction mit desinficirter Spritze in der Axillarlinie im V. Intercostalraum ergibt ein seröses Exsudat.

Die Präparate, welche 24 Stunden in Alkohol lagen, wurden mit Fuchsin, Methylviolett und Methylenblau gefärbt. Die mikroskopische Untersuchung ergab als Bestandtheile wenig weisse Blutkörperchen, aber nirgends eine Spur von Mikroorganismen.

XV. Pleuritis serofibrinosa acuta.

Der Gemeine H. hat den 25. III. Vormittags Schüttelfrost bekommen mit nachfolgendem Fieber. Zwei Tage später klagte er über Stechen in der linken Seite und vermehrten Hustenreiz ohne Auswurf.

27. III. Status präsens: Die Auscultation ergibt L verschärftes Athmen über der scapula. Der Vocalfremitus ist auf der rechten Seite verschärft, auf der linken fast ganz aufgehoben. RH einzelne kleinblasige Rasselgeräusche. Die Percussion ergibt LH unterhalb der spina scapul. eine Dämpfung; daselbst hat das Athmungsgeräusch einen bronchialen Charakter. Temp. 40. Puls 108.

31. III. Die Dämpfung geht bis zur spina scapul.

Ueber der Dämpfung lautes Bronchialathmen und Knistern.

Die Bronchophonie daselbst erhöht. Temp. 40,6. Puls 100, klein und schwach. Sputum zäh und blutig. Pneumonie.

In den nächsten Tagen geht das Fieber etwas zurück und die Dämpfung hellt sich auf; es tritt aber dafür ein starkes Reibegeräusch ein. Nach einigen Tagen zeigt sich eine relative Dämpfung LH bis zur spina scapul. Pectoralfremitus daselbst abgeschwächt, ebenso das Athmungsgeräusch. Pleuraexsudat. — Die Probepunction ergab eine seröse flockenhaltige Flüssigkeit.

Die 24 Stunden in Alkohol gehärteten Präparate wurden wieder mit Fuchsin, Methylviolett und Methylenblau gefärbt. Die mikroskopische Untersuchung ergab als Bestandtheile rothe und weisse Blutzellen und Epitelien der Pleura aber keine Bakterien.

Das sind die Fälle, welche zur Untersuchung gelangten. Da das Material nicht sehr reichlich und mannigfaltig mir zu Gebote stand, so kann auch das Resultat kein absolut sicheres sein. Es scheinen Bakterien in einfach serösen Pleuraexsudaten nicht oder nur selten während des Lebens vorzukommen. Nur wenn die Pleuritis einen chronischen Verlauf nimmt oder eitrig wird, findet man Spaltpilze in den Ergüssen. Die Anwesenheit derselben liesse sich vielleicht auf folgende Weise erklären.

Es ist bekannt, dass alle im Organismus enthaltenen Mikroorganismen von Aussen hineingelangen, namentlich durch den Verdauungstractus und den Respirationskanal. Ich vermuthe nun, dass durch den entzündlichen Process die Pleura so verändert wird, dass sie Bakterien, die mit der Inspirationsluft in die Alveolen gelangten, durchlässt, was bei einer intacten Pleura nicht möglich wäre. Daher erklärt sich auch, dass die längere Dauer der Pleuritis die Möglichkeit des Eindringens von Spaltpilzen begünstigt, weil die Pleura bei chronischer Entzündung eine stärkere pathologische Veränderung erfährt als bei der acuten.

Vielleicht würde sich darnach das Verhältniss des Empyems zur serösen Pleuritis in ähnlicher Weise erklären lassen. Nach dem heutigen Stande der Bakteriologie kann man wohl mit Sicherheit annehmen, dass jede Eiterung durch gewisse Spaltpilze verursacht wird. Es liesse sich nun vermuthen, dass bei einer Pleuritis serosofibrinosa, die etwas langwierig verläuft, durch die pathologisch veränderte Pleura pulmonalis aus den Alveolen solche Bakterien oder Keime eindringen, welche unter geeigneten Umständen eine Eiterung verursachen. Diese könnten durch ihre Wucherung das seröse Exsudat allmählich in ein eitriges verwandeln.

Ich nehme also an, dass die seröse Pleuritis eine Erkältungskrankheit ist und Mikroorganismen hinsichtlich ihres spärlichen Vorkommens nur eine begleitende Nebenerscheinung bei derselben bilden, dass aber beim Empyem die Bakterien die Ursache bilden. Der Vibrio des Empyems braucht kein specifischer zu sein, sondern nur der Art, dass er bei passenden Verhältnissen Eiterbildung veranlasst und je nach der Localisation eine bestimmte eitrige Krankheit hervorruft.

Von Anderen sind bis jetzt Tuberkelbacillen bei phthisischer Pleuritis gefunden sowie Pneumokokken bei Pleuropneumonie. Bei beiden Krankheiten mögen die betreffenden Bakterien in genetischer Beziehung zu dem Process stehen und die Veranlasser der begleitenden Pleuritis sein, was daraus hervorgeht, dass die Impfversuche gelangen. So rief Friedländer durch Injection mit Flüssigkeit, die Pneumokokken enthielt, bei Kaninchen eine exsudative Pleuritis hervor. Er fand ferner bei Pleuropneumonie beim Menschen die charakteristischen Pneumokokken im Exsudat der Pleura. (Schmidts Jahrbücher 200. 1883. pag. 190.)

In den beiden Fällen von exsudativem Gelenkrheumatismus fand ich keine Bakterien im Kniegelenkexsudat. Weitere Untersuchungen müssen festsetzen, ob der acute Gelenkrheumatismus auch zu den Erkältungskrankheiten gehört oder den

Mycosen zuzuzählen ist. In der einschlägigen Literatur fand ich keine diesbezüglichen Untersuchungen, dagegen einige ähnliche, die ich der Vollständigkeit wegen erwähnen will.

In seiner Arbeit über „Krankheiten der Respirationsorgane" (Virchow und Hirsch, Jahresbericht der gesammten Medicin 1882 II pag. 143) erwähnt Prof. Fraentzel einen letal verlaufenen Fall von Pleuritis im Wochenbett, in welchem es Ehrlich gelang, im Exsudat grosse, kettenförmig angeordnete, frei im Serum befindliche Kugelbakterien nachzuweisen, die sich auch im Blute vorfanden und offenbar die Träger der tödtlichen Allgemeininfection waren. In zwei Fällen, die in Genesung endeten, war die hämorrhagische Pleuritis das Resultat von kleinen Lungeninfarcten infectiöser Natur; trotzdem waren im Exsudat keine Bakterien vorhanden. In einem vierten Fall fanden sich in dem durch Infarcte hervorgerufenen Exsudate ebenfalls keine Bakterien. Da der Fall aber tödtlich verlief, so lieferte er Gelegenheit zu dem Nachweise, dass die Infarcte bedingt waren durch mittelgrosse, zu dichten Haufen zusammengedrängte aber niemals kettenförmig angeordnete Kugelbakterien. Offenbar sind diese Bakterien weniger propagationsfähig als die im ersten Fall gefundenen, da sie nicht einmal die Pleura zu durchdringen vermochten. In einem fünften Fall endlich fand sich das hämorrhagische Exsudat sowohl wie der Lungeninfarct von einer Unzahl feinster Bacillen durchsetzt. Diese offenbar bösartigen Gebilde waren aber dennoch nicht die Träger der in diesem Fall tödtlichen Allgemeininfection. Vielmehr gelang es Ehrlich solche Kugelbakterien im Blute nachzuweisen.

Hier will ich zwei Fälle erwähnen, die vor zwei Jahren auf der hiesigen II. medizin. Klinik zur Beobachtung gelangten. Der erste betraf eine Wöchnerin, die im Puerperium in Folge von Infection eine eitrige Pleuritis erhielt und der zweite eine Wöchnerin mit eitriger Peritonitis. In beiden Fällen fand Herr Dr. Gessler im Exsudat jene rosenkranzförmigen Mi-

krokokken, die sich auch in dem oben angeführten Fall von Pyaemie im Kniegelenkexsudat vorfanden.

Friedlaender macht in seinen Fortschritten der Medicin 1883 pagn. 642 einige Fälle von Bakterien in Ascitesflüssigkeit bekannt:

G. Nepveu. Présence de bactériens dans la sérosité péritonéale de la hernie étranglée et de l'occlusion intestinale.

Fall I. Bei einem Falle carcinomatöser Strictur des Rectum sah sich Verneuil veranlasst, einen künstlichen anus anzulegen; bei der Eröffnung der Peritonealhöhle entleerte sich Serum; in diesem Serum fand Nepveu Bakterien verschiedener Form micrococcus, microbactériens simples ou associés (diplococcus).

Der Patient starb drei Tage nach der Operation unter verbreiteter Carcinose mit äusserster durch Inanition bedingter Entkräftung, angeblich an „latenter Peritonitis und latenter Septicämie." Die Autopsie wird nicht mitgetheilt.

Fall II und III sind ähnlich, indessen sind die Mittheilungen noch unvollständiger, im Fall IV handelt es sich ebenfalls um eine strictura ani carcinomatosa und Anlegung des künstlichen anus. Die bei der Operation sich entleerende seröse Flüssigkeit enthält ausser spärlichen Leucocyten auch Bakterien. Die Patienten hatten nach der Operation nur Spuren von Temperatursteigerung, keine Peritonitis. Schon im Jahre 1875 hat Verfasser mitgetheilt, dass der seröse Inhalt des Bruchsackes einer eingeklemmten Hernie Bakterien enthielt, und konnte diese Thatsache später mehrmals bestätigen.

Verfasser schliesst hieraus, dass durch die in Folge von Stricturirungen aufgetriebenen, verdünnten Darmwände Mikroorganismen aus dem Innern des Darmkanals in die Peritonealhöhle übertreten lassen, und zwar umsomehr, wenn Schleimhautdefecte, die in derartigen Fällen bekanntlich häufig auftreten, die Passage erleichtern; diese Mikroorganismen seien dann im Stande, schwere Peritonitis zu erzeugen.

Friedländer ist mit dieser Ansicht Nepveu's nicht einverstanden. Es fehlt bis jetzt jeder Anhalt, dass bei einfacher Aufblähung des Darmes intra vitam Mikroorganismen aus dem Innern nach Aussen gelangen. Die lebende Darmwand verhindere, auch wenn sie in Folge von Ulcerationsprocessen aus einer ganz dünnen Schicht, vielleicht nur aus der serosa bestehe, jeden Durchtritt von Bakterien. Das sei durch Sectionen erwiesen.

Ich schliesse mich der Ansicht Friedländers an. Man erfährt ja auch nicht, unter welchen Vorsichtsmassregeln Nepveu seine Untersuchungen anstellte. Es könnten Pilzkeime durch die Luft oder Instrumente in die untersuchte Flüssigkeit gerathen sein. Mir stand leider kein Fall von Ascites zur Verfügung; doch möchte ich glauben, dass die Ascitesflüssigkeit noch seltener Bakterien enthält, als das Pleuraexsudat, weil sie sicherer von der Aussenwelt abgeschlossen ist als jene.

Weitere Untersuchungen bei möglichst reichlichem und mannigfaltigem Material werden vielleicht ergeben, ob die etwa gefundenen Bakterien in ätiologischer Beziehung zur Krankheit stehen und ob man ihre Anwesenheit zur Diagnose und Prognose verwerthen kann.

Zum Schluss erfülle ich die angenehme Pflicht, Herrn Geheimrath von Ziemssen für die Anregung zu der Arbeit und die Benutzung des klinischen Instituts, den Herrn Assistenten der II. medic. Klinik für die Auswahl der Kranken und Herrn Dr. Gessler für seine liebenswürdige Unterstützung bei den Untersuchungen und die Controle der Präparate, sowie Herrn Oberstabsarzt Dr. Vogl für die freundliche Ueberweisung zweier Kranken aus dem Garnisonslazareth meinen herzlichsten Dank auszusprechen.

Literatur:

Schmidt's Jahrbücher 200. 1883 pag. 190.
Virchow und Hirsch, Jahresbericht der gesammten Medicin 1882 II pag. 143.
Friedlaender's Fortschritte der Medicin 1883 pag. 642.

Fig. I.

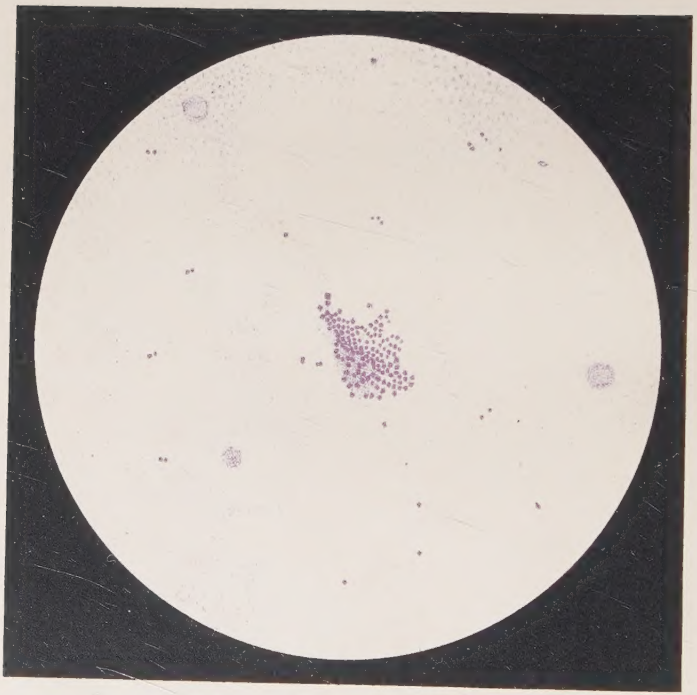

Pleuritis-serofibrinosa chronica.
(Fall I.)

Fig. II.

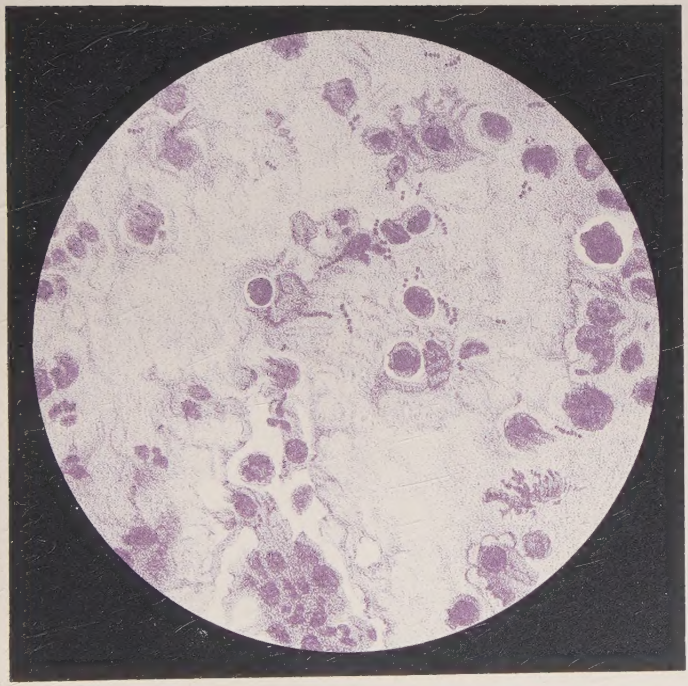

Kniegelenkexsudat bei Pyaemie.
(Fall V.)